

# FACETA DENTÁRIA EM RESINA COMPOSTA ASSOCIADA A PINO DE FIBRA DE VIDRO PARA MASCARAMENTO DE SUBSTRATO ESCURECIDO: RELATO DE CASO

COMPOSITE RESIN VENEER ASSOCIATED WITH FIBERGLASS PIN FOR DARK SUBSTRATE MASKING: CASE REPORT

Andressa Queiroz da Silva<sup>1\*</sup>, Renata Albuquerque Cavalcanti Almeida<sup>2</sup>, Natalia Gomes de Oliveira<sup>3</sup>, Gabriela Queiroz de Melo Monteiro<sup>4</sup>, Luís Felipe Espindola-Castro<sup>5</sup>

<sup>1</sup> Discente do curso de Odontologia Pela UNIBRA, Recife, Pernambuco, Brasil.

<sup>2</sup> Docente de Clínica Integrada da UNIBRA, Recife, Pernambuco, Brasil

<sup>3</sup> Docente de Clínica Integrada da UNIBRA, Recife, Pernambuco, Brasil

<sup>4</sup> Docente de Dentística e Materiais Dentários da FOP/UPE, Camaragibe, Pernambuco, Brasil.

<sup>5</sup> Docente de Clínica Integrada da UNIBRA, Recife, Pernambuco, Brasil.

\*Correspondência: [lipe\\_espindola@hotmail.com](mailto:lipe_espindola@hotmail.com)

RECEBIMENTO: 28/12/19 - ACEITE: 22/04/20

## Resumo

Dentes escurecidos podem comprometer a estética do sorriso e causar constrangimento ao sorrir. O objetivo do presente estudo é relatar um caso clínico de faceta em resina composta associada a pino de fibra de vidro em incisivo central superior com substrato escurecido. Foi realizada a remoção da restauração por palatina até acesso ao material obturador. Foi realizado isolamento absoluto do campo operatório e desobturação do canal radicular com brocas gates e largo, preservando quatro milímetros de material obturador na região apical. No dente, foi realizado profilaxia com pasta de pedra pomes e água, seguido de condicionamento com ácido fosfórico a 37% (15 s na dentina e 30 s no esmalte), lavagem com spray de água e ar e secagem com jatos de ar e cones de papel absorvente. Em seguida, foi aplicado o adesivo, removendo os excessos no canal com cone de papel absorvente e polimerização. O pino foi tratado com ácido fosfórico 37% por um minuto, seguido do silano e adesivo. O canal foi preenchido com cimento resinoso dual e o pino foi colocado com inserção única, removendo os excessos e polimerização por 40 s. Na sessão seguinte foi realizado o preparo da superfície vestibular com espessura de um milímetro, realização do isolamento semi absoluto, condicionamento com ácido fosfórico 37% (15 s em dentina), seguido do adesivo e polimerização. A restauração em resina composta foi realizada a mãos livre e posteriormente foi realizado o acabamento com discos de lixa e polimento com discos de feltro. A terapêutica empregada mostrou-se eficaz para o mascaramento do substrato escurecido e harmonização do sorriso.

Palavras-chave: Estética dentária. Resinas compostas. Retentor intrarradicular.

## Abstract

Darkened teeth can compromise smile aesthetics and cause embarrassment when smiling. The aim of the present study is to report a clinical case of composite resin veneer associated with fiberglass post in a central upper incisor with darkened substrate. Removal of the palatal restoration was performed until access to the obturator material. Rubber dam of the operative field and unblocking of the root canal with gates and largo drills were performed, preserving four millimeters of obturator material in the apical region. In the tooth, prophylaxis with pumice paste was performed, followed by conditioning with 37% phosphoric acid (15 s in dentin and 30 s in enamel), washing with water and air spray and drying with air jets and absorbent paper cones. Then the adhesive was applied removing the excess in the absorbent paper cone channel and polymerization. The pin was treated with 37% phosphoric acid for one minute, followed by silane and adhesive. The canal was filled with dual resin cement and the pin was placed with single insertion, removing excess and polymerization for 40 s. In the following session, the vestibular surface was prepared with a thickness of one millimeter, semi-absolute isolation, 37% phosphoric acid etching (15 s in dentin), followed by adhesive and polymerization. The composite resin restoration was performed hands-free and was subsequently finished with sanding discs and polishing with felt discs. The therapy employed was effective for masking the darkened substrate and harmonizing the smile.

Keywords: Dental esthetics. Composite resins. Post and core technique.

## Introdução

Dentes escurecidos podem causar desarmonia dental e constrangimento ao sorrir. Eventualmente esta desarmonia pode ocorrer após tratamento endodôntico.<sup>1</sup> Para reverter esta condição, o clareamento dentário interno pode ser empregado.<sup>2,3</sup> Entretanto, em determinados casos, o clareamento pode não ser eficaz e tratamentos mais invasivos podem ser necessários.<sup>4</sup>

Uma alternativa para melhorar a discrepância de cores de apenas um elemento dentário escurecido é o facetamento do dente com resina composta.<sup>5,6</sup> Esta técnica tem como vantagens o baixo custo, a possibilidade de realização do tratamento em sessão única, ser uma técnica previsível e passível de reparo.<sup>4,6</sup>

Para o mascaramento do substrato escurecido com a resina composta, é necessário um desgaste da estrutura dentária.<sup>4</sup> Para tanto, é sensato avaliar a necessidade de instalação de um retentor

intrarradicular antes da realização do desgaste dentário.<sup>4,7</sup> A depender da espessura de remanescente, durante o desgaste, há a possibilidade de fratura e envolvimento de estruturas dentárias sadias que poderiam ser preservadas.<sup>8</sup>

Os pinos de fibra de vidro podem ser empregados nestas condições.<sup>4,7</sup> Eles apresentam como vantagem uma melhor estética, dispensam etapas de moldagem e laboratoriais e apresentam módulo de elasticidade próxima a do dente.<sup>4,7,9</sup>

Assim, é objetivo do presente estudo relatar um caso clínico de faceta dentária em resina composta associada a pino de fibra de vidro em incisivo central superior com substrato escurecido

## Relato do Caso

Paciente do sexo feminino, 22 anos, compareceu à clínica escola da UNIBRA queixando-se de um dente escurecido após tratamento endodôntico (Figura 1).

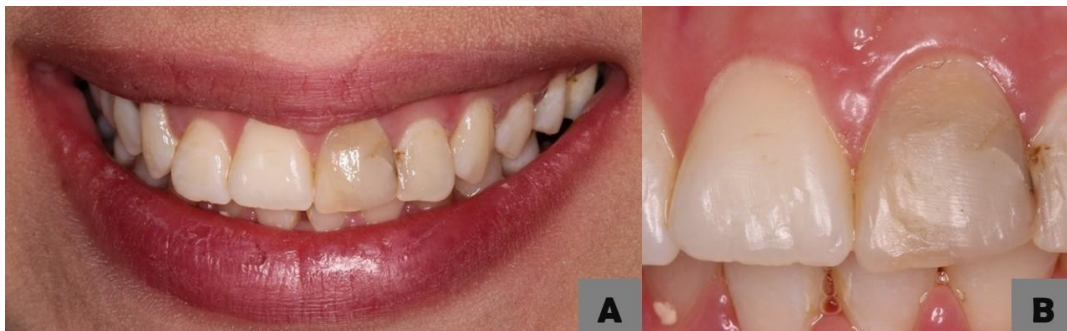

Figura 01- Aspecto clínico inicial. (A) aspecto da dinâmica do sorriso; (B) vista aproximada

Após a constatação do escurecimento dentário de origem intrínseca e a presença de restaurações extensas insatisfatórias, foi proposto à paciente o facetamento do elemento 21 associado a pino de fibra de vidro. Após anuência da paciente ao tratamento proposto, a terapêutica prosseguiu-se em etapas. A publicação do caso foi autorizada mediante assinatura do Termo de Consentimento Livre Esclarecido.

## Instalação do pino de fibra de vidro

Constatada a normalidade do tratamento endodôntico por análise radiográfica, foi realizado o isolamento absoluto do campo operatório e realizada a remoção da restauração por palatina até o acesso do material obturador (Figura 2).

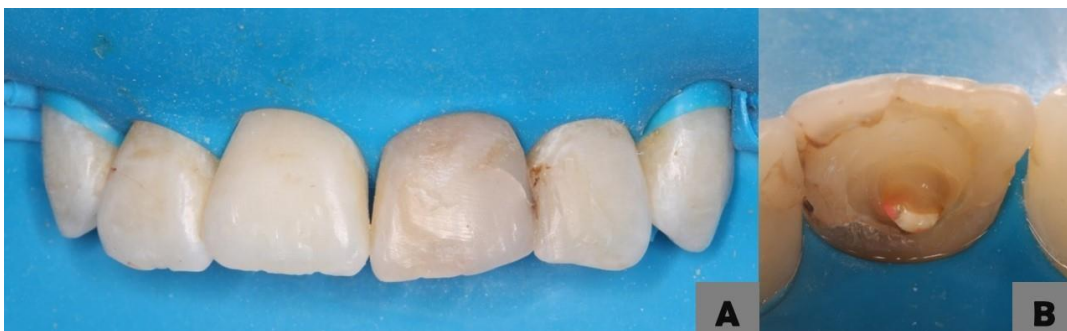

Figura 02- (A) isolamento absoluto; (B) aspecto clínico após acesso do canal radicular

Na sequência, o canal foi desobturado com brocas gates e largo, preservando quatro milímetros de material obturador na região apical. Em seguida foi realizada a prova do pino de fibra de vidro (Whitepost, FGM, Santa Catarina, Brasil) e marcação do local de corte do pino com lápis grafite (dois milímetros acima da margem gengival). O pino foi cortado no local marcado com ponta diamantada sob refrigeração. No remanescente dentário foi realizada profilaxia com pasta de pedra pomes e água com escova de Robinson. Em seguida, foi realizado condicionamento com ácido fosfórico 37% (Condac 37, FGM, Santa Catarina, Brasil) do canal radicular e coroa por 15 s em dentina e 30s em esmalte, lavagem com spray de água e ar e secagem com jatos de ar e cones de papel absorvente no canal radicular.

Posteriormente foi realizada a aplicação do

sistema adesivo (Âmbar, FGM, Santa Catarina, Brasil) em todo o canal radicular e porção coronária com *microbrush*. Os excessos de adesivo do canal foram removidos com cones de papel absorvente e polimerizado por 20 s.

O pino de fibra de vidro foi tratado com ácido fosfórico 37% por um minuto e removido com spray de água e ar e secado. Em seguida, foi aplicado na superfície do pino o silano (Prosil, FGM, Santa Catarina, Brasil) e aguardou-se sua completa evaporação. Foi aplicado adesivo também no pino, e polimerizado por 20 s.

O canal foi preenchido com cimento resinoso dual (Allcem Core, FGM, Santa Catarina, Brasil) e o pino foi colocado no canal com inserção única. Os excessos de cimento foram removidos com pincel e polimerizado por 40 s (Figura 3).

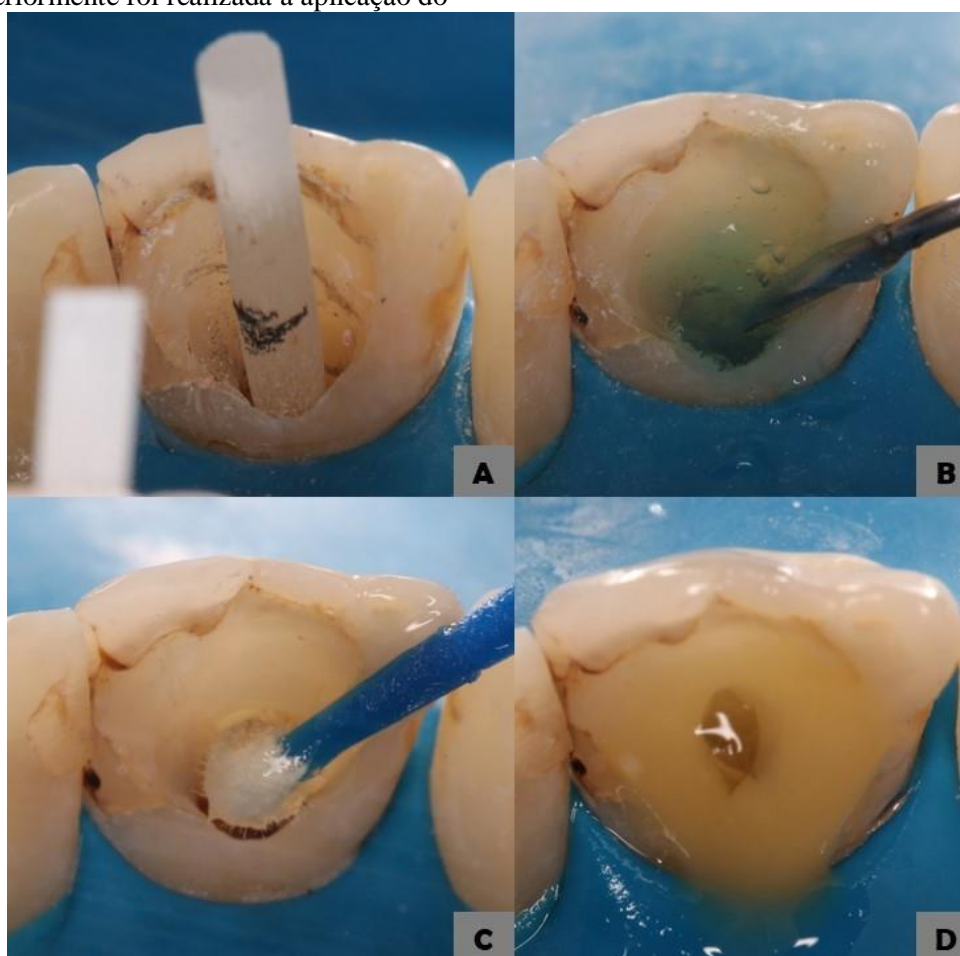


Figura 3- Cimentação do pino de fibra de vidro. (A) prova e marcação do pino; (B) condicionamento com ácido fosfórico a 37%; (C) aplicação do adesivo; (D) inserção do pino e extravasamento do cimento resinoso

### Facetamento com resina composta

Na sessão seguinte foi realizado o preparo dentário por vestibular com espessura aproximada

de um milímetro com ponta diamantada tronco cônica.



Restaurações insatisfatórias nas regiões interproximais também foram envolvidas durante o preparo.

Em seguida foi realizado o isolamento semi absoluto com uso de fio retrator. Foi realizada

profilaxia com pasta de pedra pomes e água, condicionamento com ácido fosfórico 37% por 15 s (dentina), spray de água e ar, secagem, aplicação do adesivo com *microbrush* e polimerização por 20 s (Figura 4).

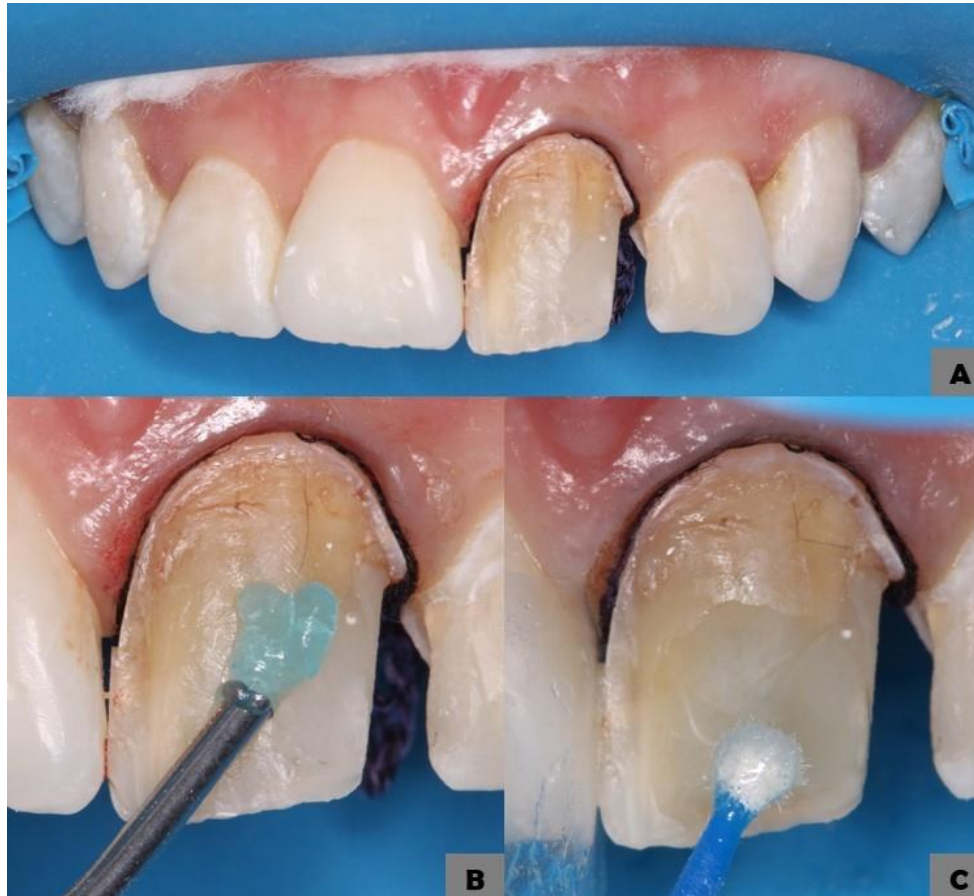

Figura 4- (A) isolamento semi absoluto; (B) condicionamento com ácido fosfórico 37%; (C,D) aplicação do adesivo

Na sequência foi realizado o facetamento com resina composta (Opallis, FGM, Santa Catarina, Brasil), seguido do acabamento com discos de lixa (Praxis, TDV, Santa Catarina, Brasil). E polimento com discos de feltro (Diamond Flex, FGM, Santa Catarina Brasil (Figura 5).

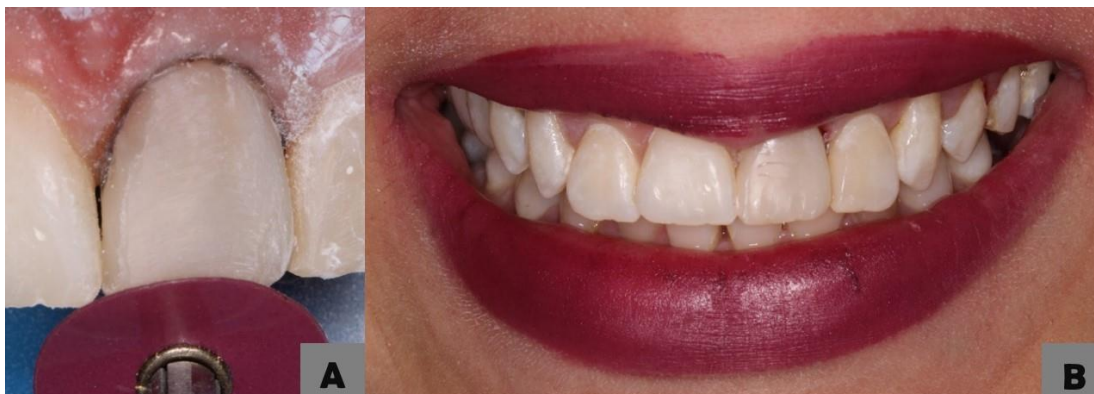

Figura 5- (A) acabamento com disco de lixa; (B) aspecto clínico final

## Discussão

No caso apresentado, optou-se pelo facetamento em resina composta para mascarar o substrato escurecido. Para Moretti et al.,<sup>10</sup> as principais causas de escurecimento dentário são: aberturas endodônticas incorretas, necrose da polpa coronária, presença de substâncias obturadoras de canal a base de iodofórmios ou óleos essenciais, traumatismos e hemorragia pulpar. A escolha da terapêutica se deu pelo fato de haver restaurações prévias insatisfatórias nas regiões vestibulares e interproximais. Para Diegues et al.,<sup>11</sup> as resinas compostas podem ser empregadas para mascarar substratos escurecidos e são uma alternativa ao tratamento de clareamento interno.

Optou-se pela confecção da faceta em resina composta pela técnica direta. Para Espíndola-Castro et al.,<sup>12</sup> a técnica é considerada minimamente invasiva, apresenta baixo custo, reduz o tempo clínico e oferece previsivelmente bons resultados estéticos. Além disso, o tratamento restaurador com resinas compostas apresenta boa longevidade clínica, baixo investimento, reversibilidade, previsibilidade de resultados e mimetismo dental.<sup>13</sup> Uma alternativa para o tratamento empregado seria o uso de facetas em cerâmica. Entretanto, apesar da alta qualidade estética desta classe de materiais, as cerâmicas apresentam um custo mais elevado quando comparado as resinas compostas.<sup>11</sup>

Para que a resina composta pudesse mascarar o substrato escurecido, foi realizado um desgaste na superfície vestibular. Antes disso, optou-se pela instalação de um pino de fibra de vidro para aumentar a resistência do remanescente uma vez que por palatina, também havia desgaste extenso. Os pinos de fibra de vidro permitem uma maior retenção do material restaurador, além de permitir melhores transmissões de esforços mastigatórios.<sup>14</sup> Para Prado et al.,<sup>15</sup> os pinos de fibra de vidro apresentam propriedades mecânicas mais favoráveis que os núcleos metálicos fundidos além de possuírem boas propriedades estéticas.

Além disto, os pinos de fibra de vidro podem favorecer uma maior interação com materiais adesivos. Henriques et al.<sup>16</sup> avaliaram a resistência à fratura de *copings* em cerâmica cimentados com cimentos autoadesivos sobre dois tipos de retentores intrarradiculares. Os autores observaram forte adesão aos núcleos de resina composta associados aos pinos de fibra de vidro, e defendem que estes materiais podem ser uma alternativa segura ao uso de núcleos metálicos fundidos.

A restauração foi realizada sob isolamento semi absoluto. A técnica permitiu conter a umidade da cavidade ao mesmo tempo que proporcionou a

visualização do término cervical. Segundo Zeni et al.,<sup>17</sup> este tipo de isolamento facilita a inserção do material restaurador e acabamento das margens do preparo e nas ameias gengivais. Em revisão sistemática realizada por Wang et al.,<sup>18</sup> o uso de isolamentos com lençol de borracha em procedimentos restauradores diretos pode levar a uma menor taxa de falha das restaurações em comparação com restaurações realizadas com isolamento relativo com rolete de algodão.

Ao finalizar o tratamento restaurador, foi realizado o acabamento com discos de lixa e polimento com discos de feltro. Para Espíndola-Castro et al.,<sup>13</sup> quando realizado o acabamento e polimento, os valores de alteração de cor das resinas compostas são inferiores. Os autores defendem que produzir uma superfície lisa pode-se aumentar a longevidade dos resultados conquistados. O polimento das resinas compostas é essencial para regularizar a superfície das restaurações e minimizar as chances de manchas, acúmulo de cálculos, inchaço gengival e cárie secundária.<sup>19</sup>

O polimento dental foi realizado na mesma sessão da confecção da restauração. É recomendado que esta etapa clínica seja realizada após 48 horas, entretanto, por se tratar de uma região anterior, há a necessidade de liberar a paciente com uma estética aceitável. Materiais resinosos possuem sorção e solubilidade. A sorção é a capacidade de o material absorver umidade, esse fenômeno pode resultar em descoloração do material. Já a solubilidade é a propriedade de degradação do material em meio aquoso.<sup>20</sup> Nestas condições é interessante marcar uma consulta de retorno para avaliar a cor e a estabilidade da restauração.

## Conclusão

A terapêutica empregada mostrou-se eficaz no mascaramento do substrato escurecido e favoreceu a finalização do tratamento em duas sessões clínicas. A faceta em resina composta associado a pino de fibra de vidro é uma técnica simples de ser executada e acessível para paciente e profissional.

## Referências

1. Dettwiler CA, Walter M, Zaugg LK, Lenherr P, Weiger R, Krastl G. In vitro assessment of the tooth staining potential of endodontic materials in a bovine tooth model. *Dental Traumatology*. 2016;32(6):480-7. DOI: 10.1111/edt.12285.
2. Lise DP, Siedschlag G, Bernardon JK, Baratieri LN. Randomized clinical trial of 2 nonvital tooth

- bleaching techniques: A 1-year follow-up. *The Journal of prosthetic dentistry*. 2018;119(1):53-9. DOI: 10.1016/j.prosdent.2017.03.004.
3. Izidoro ACSA, Martins GC, Higashi C, Zander-Grande C, Tay LY, Gomes JC. Combined technique for bleaching non-vital teeth with 6-month clinical follow-up: case report. *Int J Oral Dent Health*. 2015;1(2):1-4.
  4. Pessoa VLE, Monteiro GQM, Oliveira NG, Espíndola-Castro LF. Desgaste dentinário seletivo associado à pino de fibra de vidro. *Revista Ciência Plural*. 2019;5(3):132-42.
  5. Coelho-de-Souza FH, Gonçalves DS, Sales MP, Erhardt MCG, Corrêa MB, Opdam NJ, et al. Direct anterior composite veneers in vital and non-vital teeth: A retrospective clinical evaluation. *Journal of Dentistry*. 2015;43(11):1330-6. DOI: 10.1016/j.jdent.2015.08.011.
  6. Sundfeld CRYFYD, Martins RLL. Direct Composite Resin Veneers in Nonvital Teeth: A Still Viable Alternative to Mask Dark Substrates. *Operative dentistry*. 2019;44(4):333-44. DOI: 10.2341/1559-2863-44.4.333a.
  7. Bielawski R, Kowalik M, Suprynowicz K, Rządowski W, Pyrzanowski P. Investigation of riveted joints of fiberglass composite materials. *Mechanics of Composite Materials*. 2016;52(2):199-210. DOI: 10.1007/s11029-016-9573-4.
  8. Ibrahim AMB, Richards LC, Berekally TL. Effect of remaining tooth structure on the fracture resistance of endodontically-treated maxillary premolars: An in vitro study. *The Journal of prosthetic dentistry*. 2016;115(3):290-5. DOI: 10.1016/j.prosdent.2015.08.013.
  9. Pereira N, Cordeiro RK, Mello AMD, Mello FAS. Pino de Fibra de Vidro Associado a Restauração Classe IV e Faceta Direta em Resina Composta em Dente Anterior: Relato de Caso. *Revista Gestão & Saúde*. 2017;16(1):21-9.
  10. Moretti LCT, Silva AJR, Prado RM, Fernandes KGC, Boer NCP, Simonato LE, Cruz MCC. Clareamento de dentes despulpados: relato de um caso clínico. *Archives of Health Investigation*. 2017;6(5):213-7. DOI: 10.21270/archi.v6i5.2053.
  11. Diegues MA, Marques E, Mitamoto PAR, Pentead MM. Cerâmica x resina composta: o que utilizar? *Revista Uningá*. 2017;51(1):87-94.
  12. Espíndola-Castro LF, Monteiro GQM, Ortigoza LS, Silva CHV, Souto-Maior JR. Multidisciplinary Approach to Smile Restoration: Gingivoplasty, Tooth Bleaching, and Dental Re-anatomization. *Compendium of continuing education in dentistry Jamesburg, NJ*. 2019;40(9):590-6.
  13. Espíndola-Castro LF, Filgueiras LV, Souto-Maior JR, Pedrosa MDS, Silva CHV. Harmonização estética do sorriso cirurgia periodontal, clareamento dental e fechamento de diastemas relato de caso. *Full dent. Sci*. 2019;10(38):42-8.
  14. Melo ARSD, Almeida ANCLD, Sales TLDL, Madureira IT, Figueiroa A, Leite EBDC. Reconstrução de dentes severamente destruídos com pino de fibra de vidro. *Odontologia Clínico-Científica*. 2015;14(3):725-8.
  15. Prado MMA, Kohla JCM, Nogueira RD, Martins VRG. Retentores intrarradiculares: revisão de literatura. *UNOPAR Cient Ciênc Biol Saúde*. 2014;16(1):51-5. DOI: 10.17921/2447-8938.2014v16n1p%25p.
  16. Henriques PA, Saguchi AG, Bastos Neto FVR, Prokopowitsch I, Araki AT. Fracture resistance of metal-ceramic crown copings cemented to two types of intra-radicular posts. *Revista de Odontologia da UNESP*. 2018;47(5):305-8. DOI: 10.1590/1807-2577.09218.
  17. Zeni F, Ilkiu RE, Schimitt J, Martarello C. Isolamento absoluto modificado: alternativa para trabalhos em dentes anteriores. *Ação Odonto*. 2014;2(3):18.
  18. Wang Y, Li C, Yuan H, Wong MC, Zou J, Shi Z, et al. Rubber dam may increase the survival time of dental restorations. *Evidence-based dentistry*. 2017;18(1):19-20.
  19. Bansal K, Gupta S, Nikhil V, Jaiswal S, Jain A, Aggarwal N. Effect of different finishing and polishing systems on the surface roughness of resin composite and enamel: An In vitro profilometric and scanning electron microscopy study. *International Journal of Applied and Basic Medical Research*. 2019;9(3):154-8.
  20. Espíndola-Castro LF, de Brito OFF, Araújo LGA, Santos ILA, Monteiro GQMM. In Vitro Evaluation of Physical and Mechanical Properties of Light-Curing Resin Cement: A Comparative Study. *European Journal of Dentistry*. 2020;14(1):152-6. DOI: 10.1055/s-0040-1705075.